KAZUISTIKA PACIENTA S ISCHEMICKOU NEFROPATIOU

PhDr. Andrea Krkošková, MUDr Jozef Fekete

FMC dialyzačné služby, spol. sr.o.

Bratislava-Ružinov

NephroCare

Fresenius Medical Care's Way of Caring

Cieľ prednášky

Cieľom je poskytnúť kazuistiku pacienta s ischemickou nefropatiou a liečebným postupom pre návrat pacienta do plnohodnotného života.

ISCHEMICKÁ NEFROPATIA

Je ochorenie obličiek spôsobené zúžením obličkových tepien, s následným nedokrvením (ischemizáciou) obličky. To môže viesť k akútnemu alebo chronickému zlyhaniu obličiek.

Svojimi prejavmi má ďalekosiahle dôsledky na kardiovaskulárny systém a vylučovanie odpadových látok z tela močovými cestami.

Zásadným spôsobom tak ovplyvňuje celkovú chorobnosť a skracuje život postihnutých jedincov.

Obličková nedostatočnosť na podklade ischemickej nefropatie je jednou z mála foriem renálnej insuficiencie, ktorá je reverzibilná.

Chronické ochorenie obličiek

Table 10. Stages of Chronic Kidney Disease

Stage	Description	GFR (mL/min/1.73 m^2)
1	Kidney damage with normal or ↑ GFR	≥90
2	Kidney damage with mild ↓ GFR	60–89
3	Moderate ↓ GFR	30–59
4	Severe ↓ GFR	15–29
5	Kidney failure	<15 (or dialysis)

Chronic kidney disease is defined as either kidney damage or GFR <60 mL/min/1.73 m^2 for ≥3 months. Kidney damage is defined as pathologic abnormalities or markers of damage, including abnormalities in blood or urine tests or imaging studies.

National Kidney Foundation®

KDOQI

Decreased GFR may be acute or chronic. An acute decrease in GFR does not necessarily indicate the presence of kidney damage. For example, it is well known that a brief period of mildly decreased blood flow to the kidneys or transient partial obstruction of the urinary tract may cause decreased GFR without kidney damage. However, a sustained decrease in blood flow or prolonged obstruction is often associated with kidney damage. Chronically decreased GFR is more often associated with kidney damage. The Work Group arbitrarily chose a cut-off value of greater than 3 months for the definition of chronic kidney disease.

As discussed earlier, individuals with decreased GFR should be evaluated for markers of kidney damage to determine whether they have chronic kidney disease and to deter-

Clinical Practice Guidelines For Chronic Kidney Disease:Evaluation, Classification and Stratification

Kazuistika

- 67-ročný muž
- 89kg 175 cm
- Rizikové faktory:
  - artériová hypertenzia dobre kontrolovaná liečbou
  - fajčiar
  - hypercholesterolémia
- 9/2004 STEMI inferolaterálne s PTCA na proxim PKA s naložením 2 stentov

- 11/2008 pri MRI pre lumbago aneuryzma brušnej aorty
- Pri príjme kreatinín 107 umol/l /N do 106/
- Koronarografia RCX RMS1 uzáver TIMI0 PKA restenoza

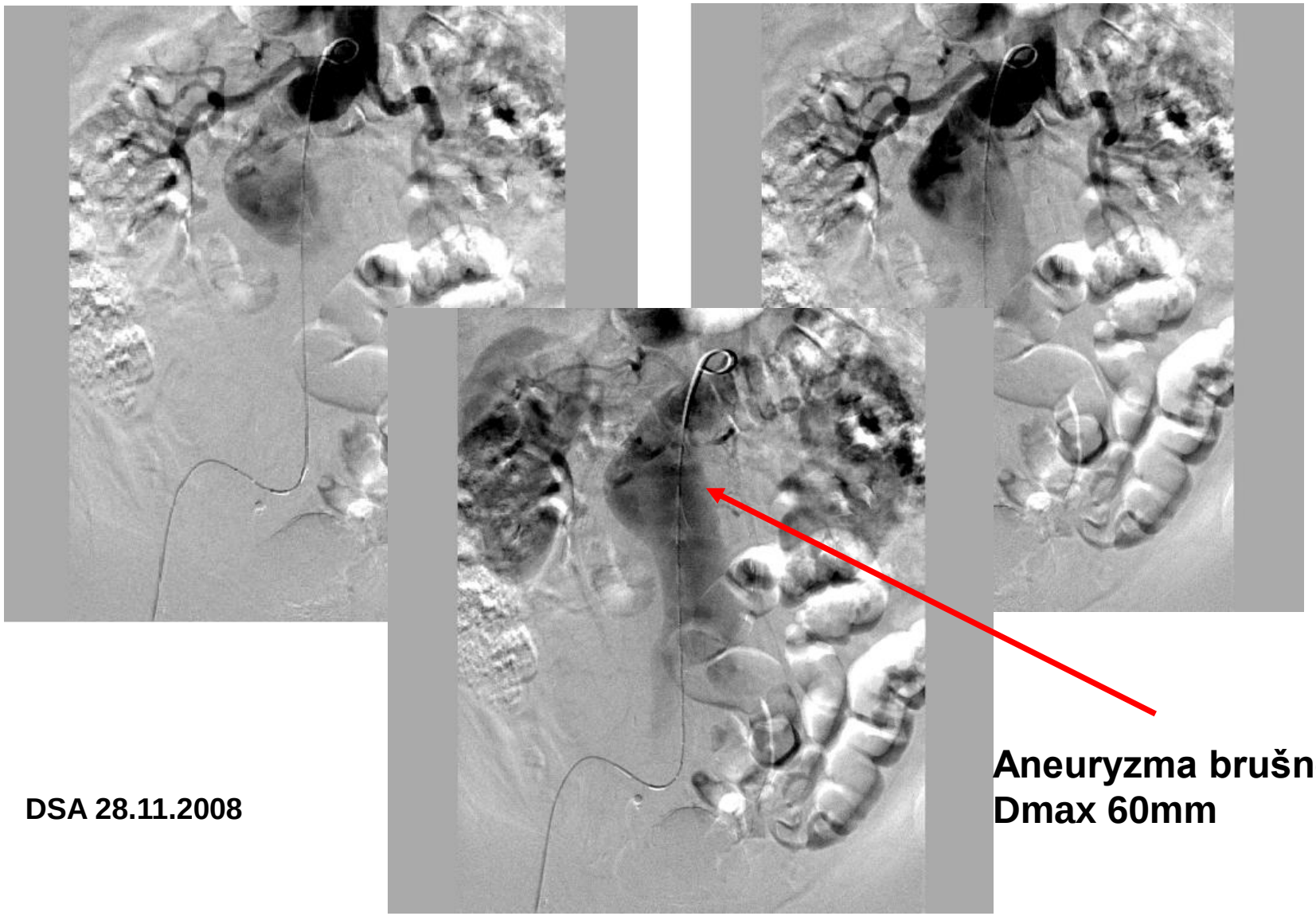

DSA 28.11.2008

Aneuryzma brušnej aorty
Dmax 60mm

NephroCare
Fresenius Medical Care's Way of Caring

Kazuistika

- 1. apríl 2009 EVAR: implantovaný 4-komponentný ENDURANT systém
- Pred výkonom: TK135/75mmHg, kreat 105 umol/l
- Medikamentozne:Accuzide, ANP, Plavix, Fragmin

Diagnóza : I714 Prosím o endovaskul. intervenciu /EVAR/ pre horeuvedenú Dg

Výsledok :

EVAR (perkutánne, lok. anestéza):

vysokorizikový pac. na chir. riešenie so symptomat. AAA indikovaný konsenzom ošetrujúci lekár intervencionalista v prvom slede na endovaskulárnu liečbu; pacient poučený, preferuje EVAR, s postupom súhlasí; za skia kontroly a vstrekov KL z TA prístupu zľava postupne fixáciou 4-komponentného Endurant stentgraftového systému (vyrobený na mieru pacienta a zavedený z oboch TF prístupov) v plánovaných pozíciaách vyradená mimoriadne anat. obtiažna AAA na EVL (vinutý prox. krčok a pelv. riečisko bilat., obojstranne extenzia hrubostenných vydutí do AIC) z cirkulácie; výsledný efekt je veľmi dobrý, AAA s úplným sealingom a prietokom len cez protézy; priebeh inak nekomplikovaný, uzáver oboch prístupov 3xProstar systémom bez komplikácií, s navodením okamžitej hemostázy; naložený bilat. femostop pod usg kontrolou (odp. na 6 hodín); ďalej zajtra CCDS u nás a podľa nálezu určíme termín CTA. MUDr. I. Vulev, PhD., MUDr. A. Klepanec.

Vykonané:01.04.2009 11:15

Kazuistika – výkon EVAR

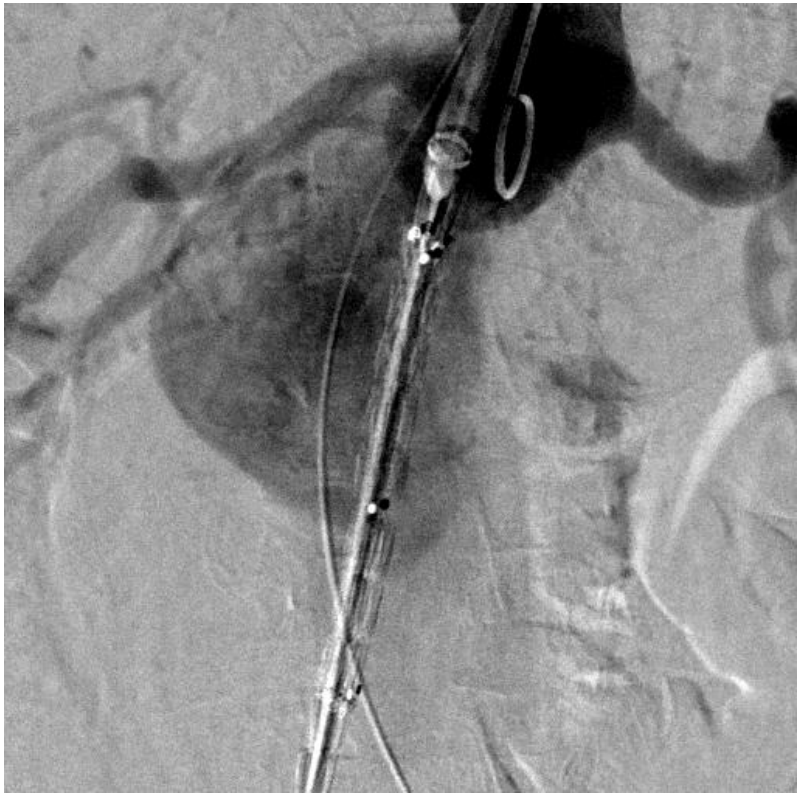

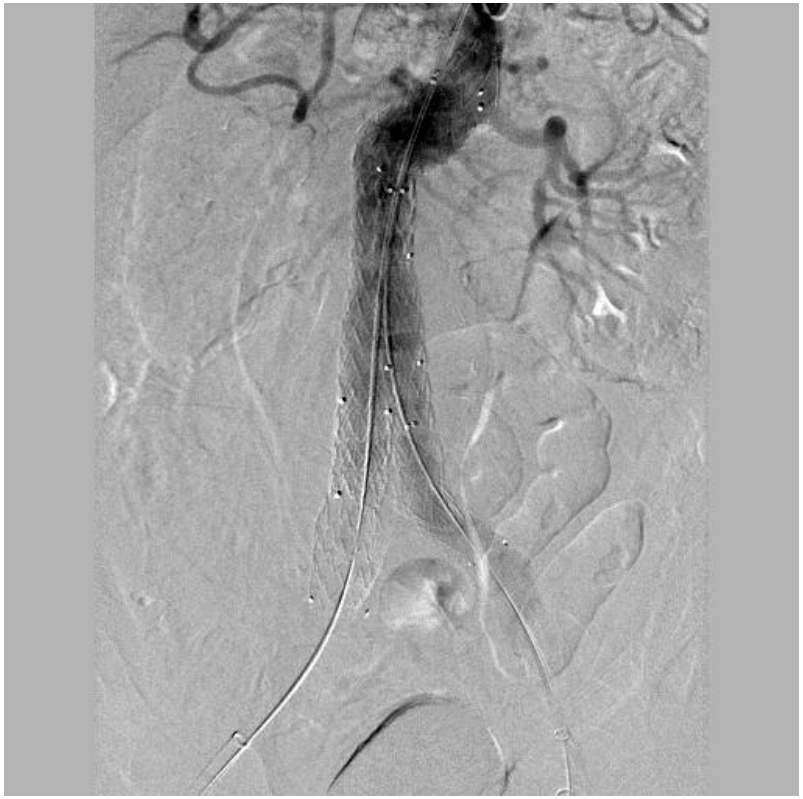

Kazuistika

- 2.4.2009 00:25 hod TK 180/98 mmHg... Tensiomin 12,5mg... 170/98 mmHg
- 01:05 hod TK 181/104 mmHg ... Furosemid 40mg iv
- 06:50 hod TK 140/92 mmHg, zvracanie, bolesti v krížoch, pokles diurézy – podaný FR 500ml iv, močový mechúr prázdny
- Duplexné USG renálnych artérii – len minimálny venózny signál, kmeň RA bilat. nedetekovaný, bez arteriálneho toku
- Indikovaná DSA

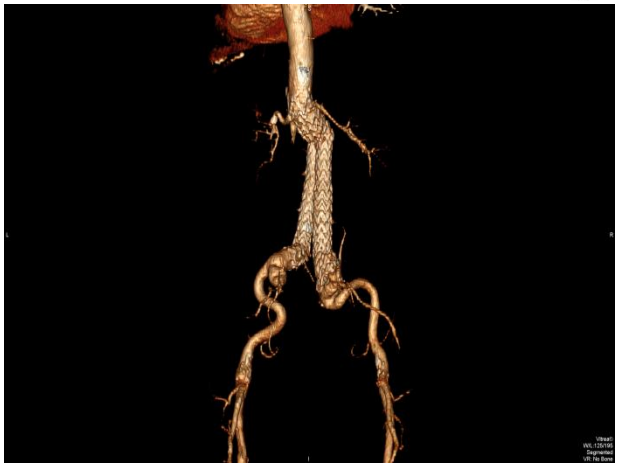

Diagnóza : I714 usg abdomenu

Výsledok :

Pokus o PVI po perkutánnej EVAR:

Pre dyzurické ťažkosti a zhoršenie biochem. renálnych parametrov po CCDS podozrení na uzáver oboch AR dopĺňme na druhý deň po EVAR (2.4.2008) ráno transaxilárne DSA s nálezom vs. minimálnej migrácie tela stentgraftu (pri znížení tlaku v aneuryzme a event. zmene jej polohy), avšak už bez opacifikácie priechodných kmeňových RA z minulého dňa! Z TA prístupu sa opakovane pokúšame kanylovať kmene RA, vľavo sa dostávame aj tesne ponad graft do oblasti hilu, predilatované ostium RA, avšak implantovať BE ren. stent a facilitovať tak prítok do RA sa nám už nedarí. Pre techn. neúspech opakovaných pokusov a anamn. údaj viac ako 4 hodiny trvajúcej teplej ischémie obličiek už chir. revaskularizáciu kmeňov RA vysokorizikového pacienta po dohovore s ošetrujúcim lekárom neindikujeme (konzultovaný aj urológ) a výkon ukončujem s odp. ďalšieho zaradenia pacienta do chronického dializačného programu.

Vykonané:02.04.2009 10:27

Kazuistika

❖ Od 2.4.2009 v pravidelnom hemodialyzačnom programe

❖3 mesiace od EVAR kontrolná DSA

❖Obnovenie diurézy 200-400ml

❖ťažká artériová hypertenzia

NephroCare
Fresenius Medical Care's Way of Caring

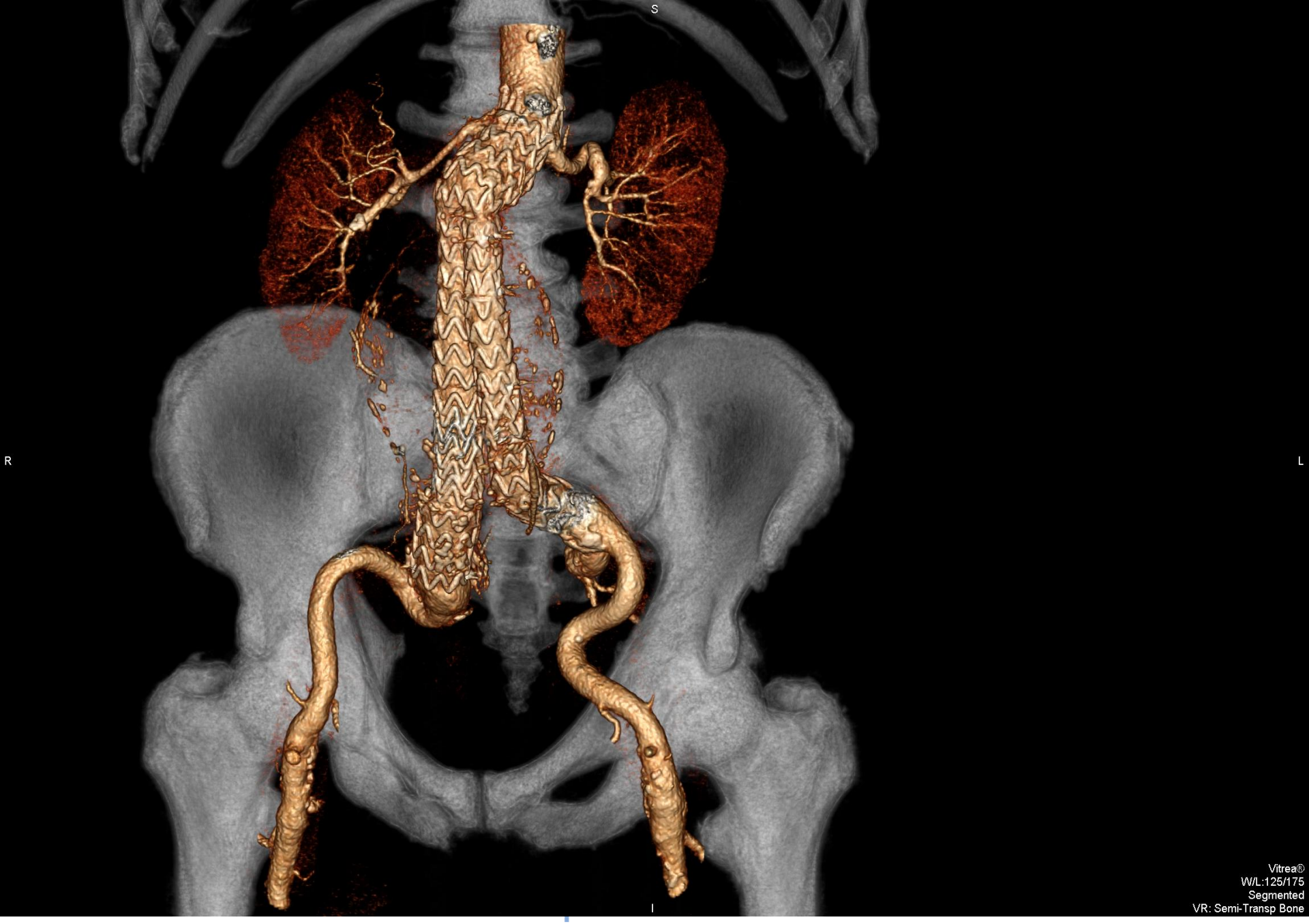
S
R
L
I
Vitrea®
W/L:125/175
Segmented
VR: Semi-Transp Bone

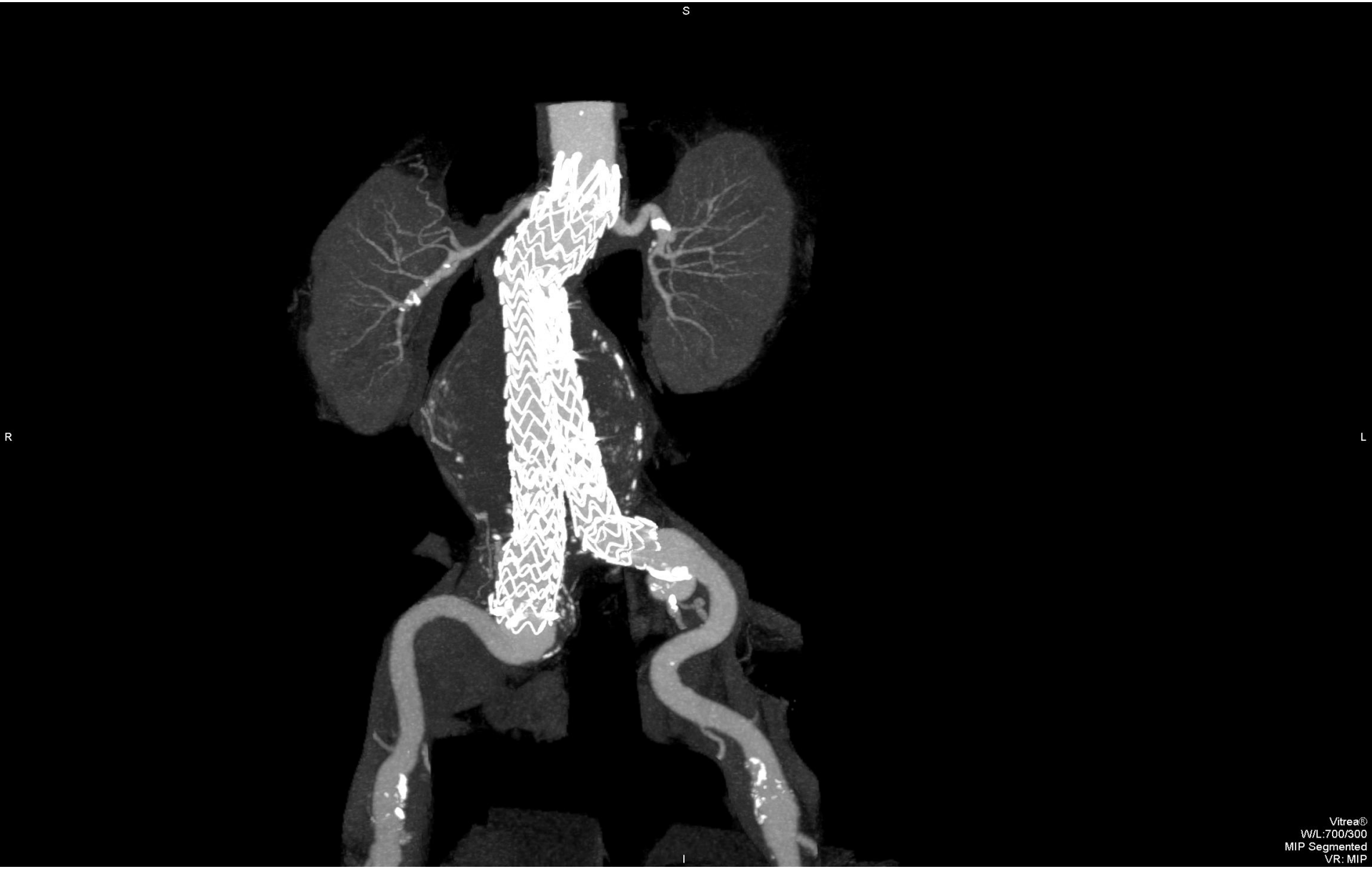
S
R
L
I
Vitrea®
W/L:700/300
MIP Segmented
VR: MIP

Kazuistika

- September 2009 hospit. Interná klinika pre hypertenzú emergenciu
- TK 170-250/80-150 mmHg pri 8-kombinácii antihypertenzív!; HDF 3x5hod
- USG abdomenu: ľavá oblička 105mm vpravo 98mm

Terapeutické postupy

Bilaterálna nefrektómia a Tx program

Revaskularizácia

- 28.10.2009 hospitalizácia na NUSCh
- 3.11.2009 Splenorenálny bypass, splenektómia
- Dialýza ukončená dňom zákroku
- úprava art. hypertenzie

NephroCare
Fresenius Medical Care's Way of Caring

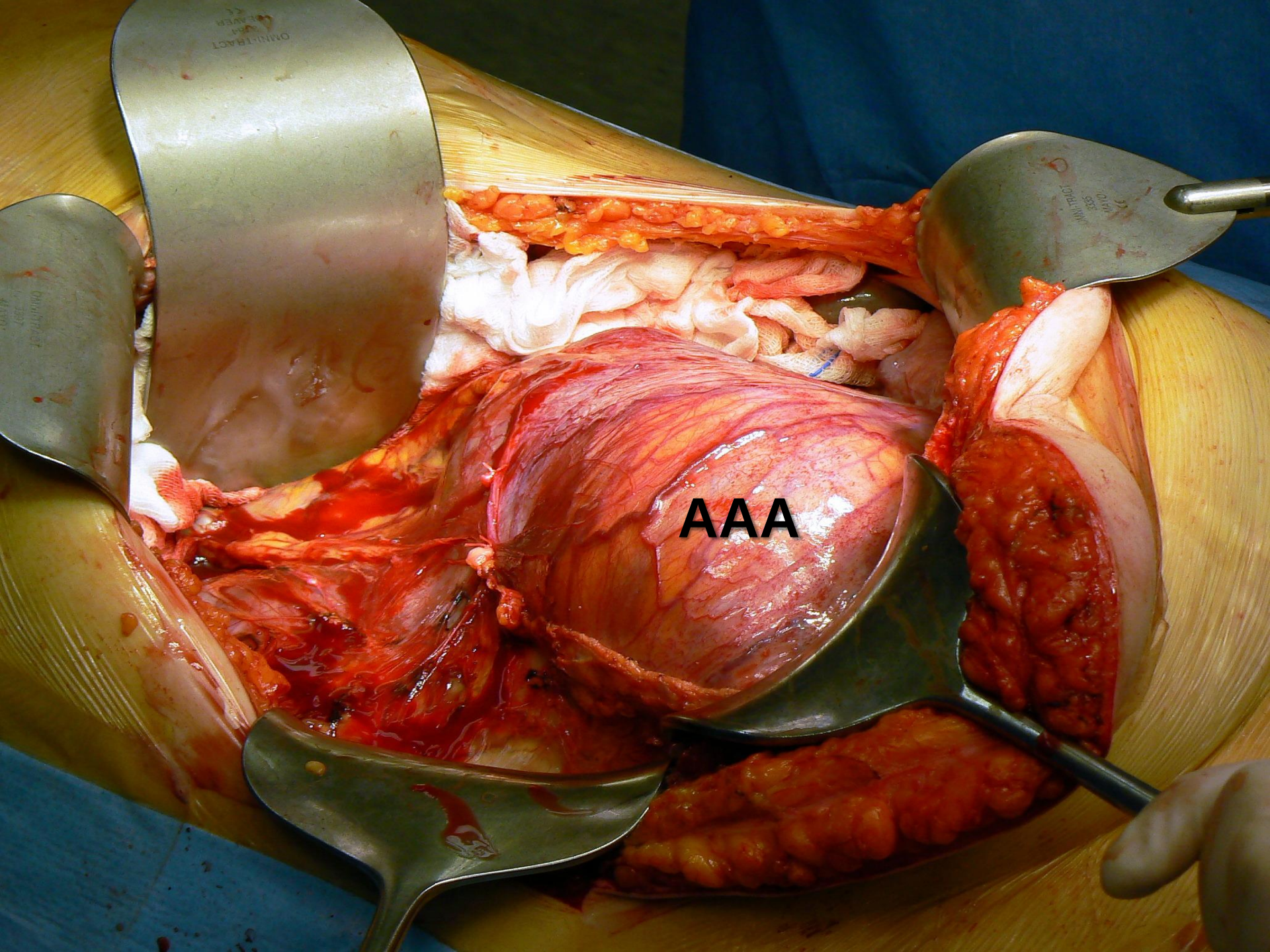
AAA

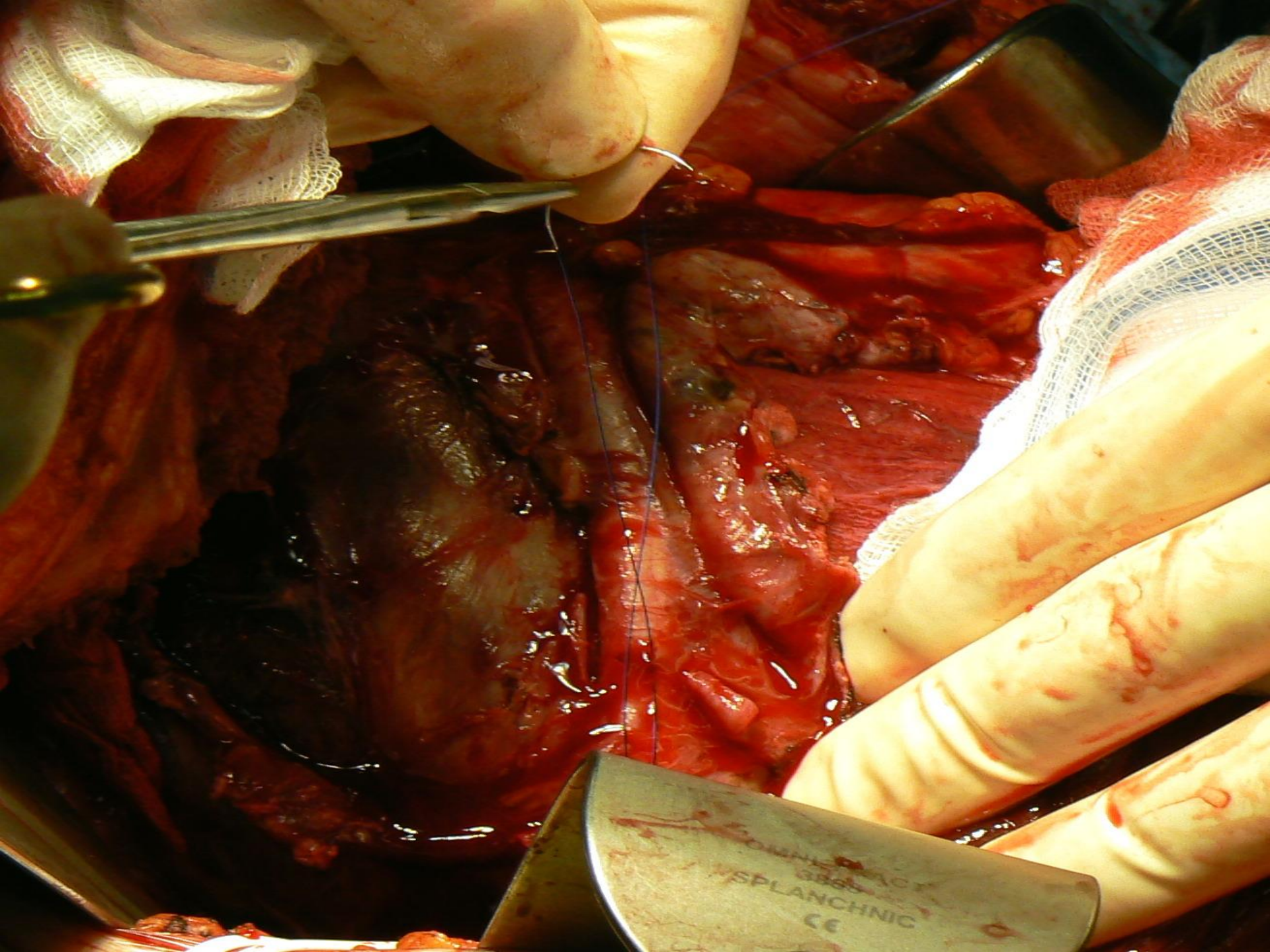
SPLANCHNIC
CE

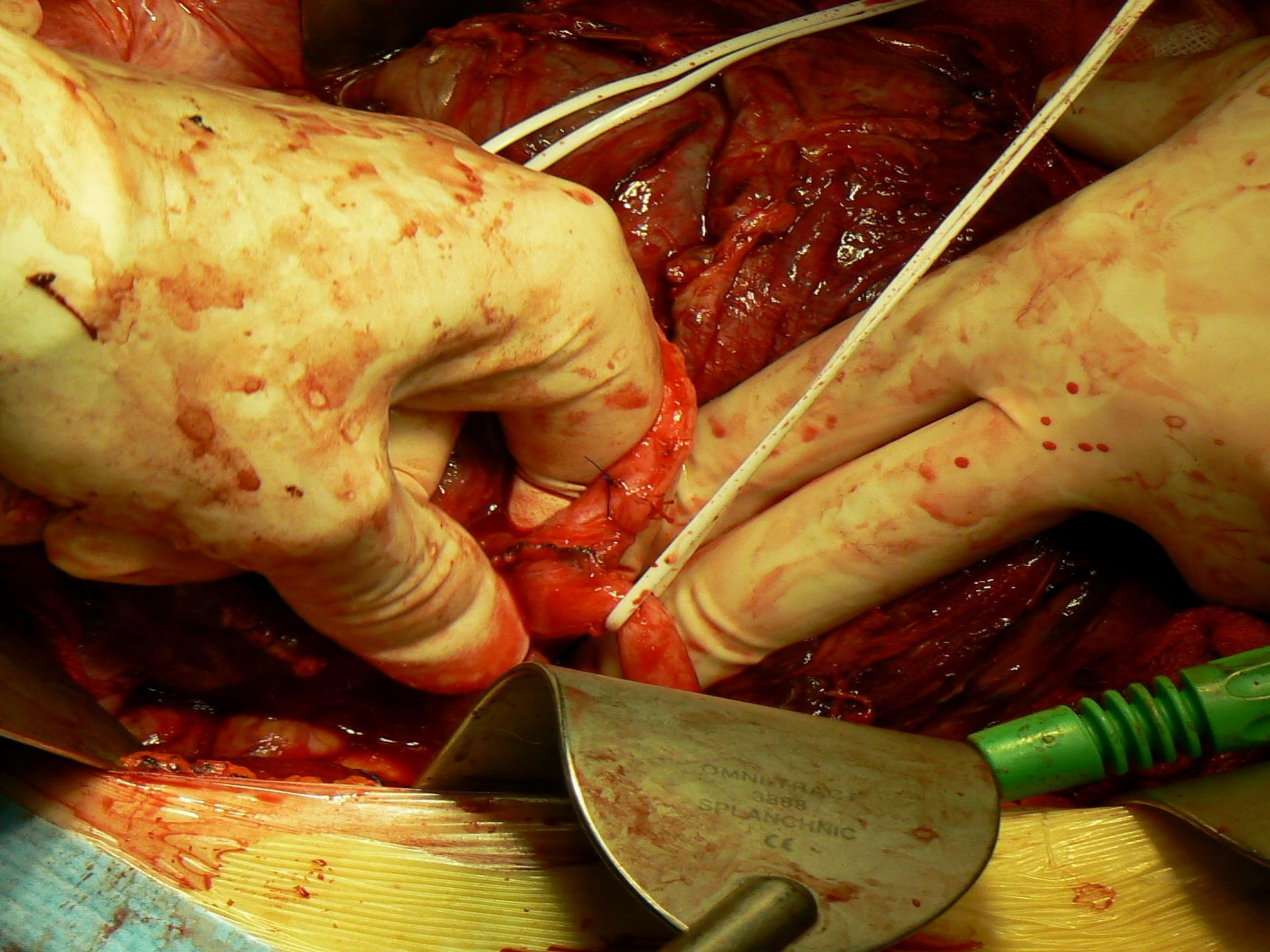
OMNITRACT
3888
SPLANCHNIC
CE

Kazuistika – hodnoty kreatinínu



Kazuistika – hodnoty kreatinínu

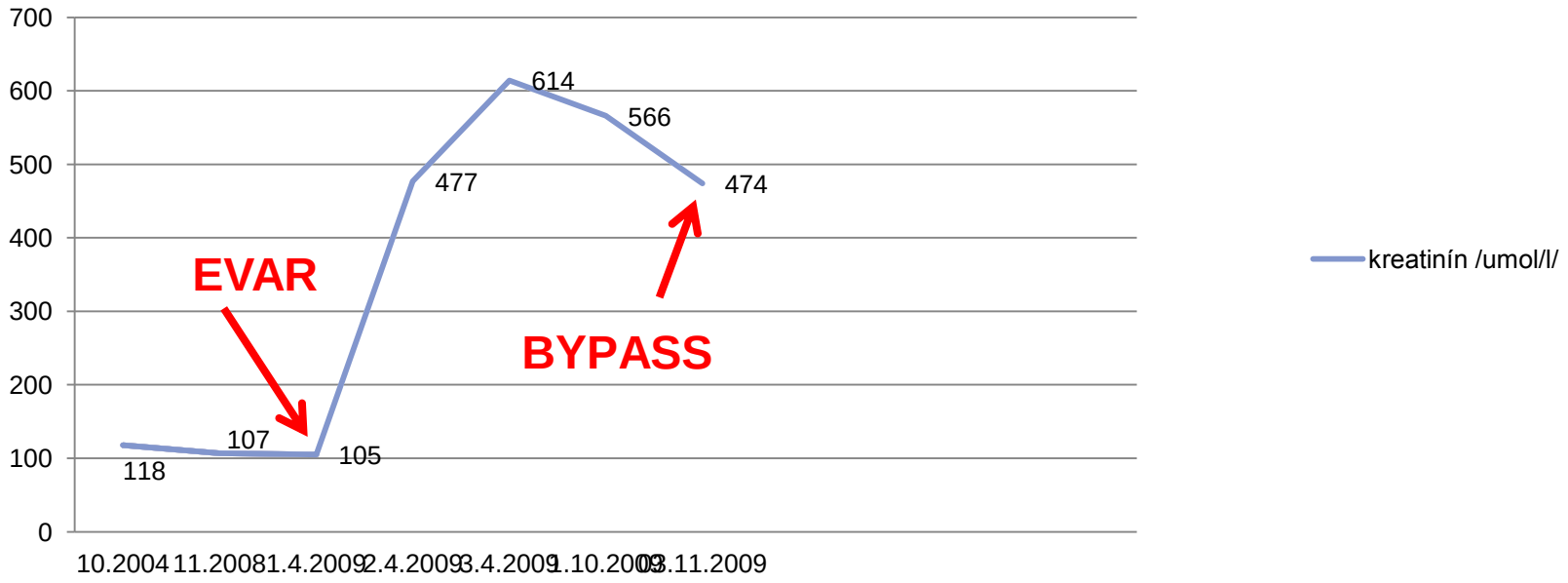

NephroCare
Fresenius Medical Care's Way of Caring

Kazuistika – hodnoty kreatinínu

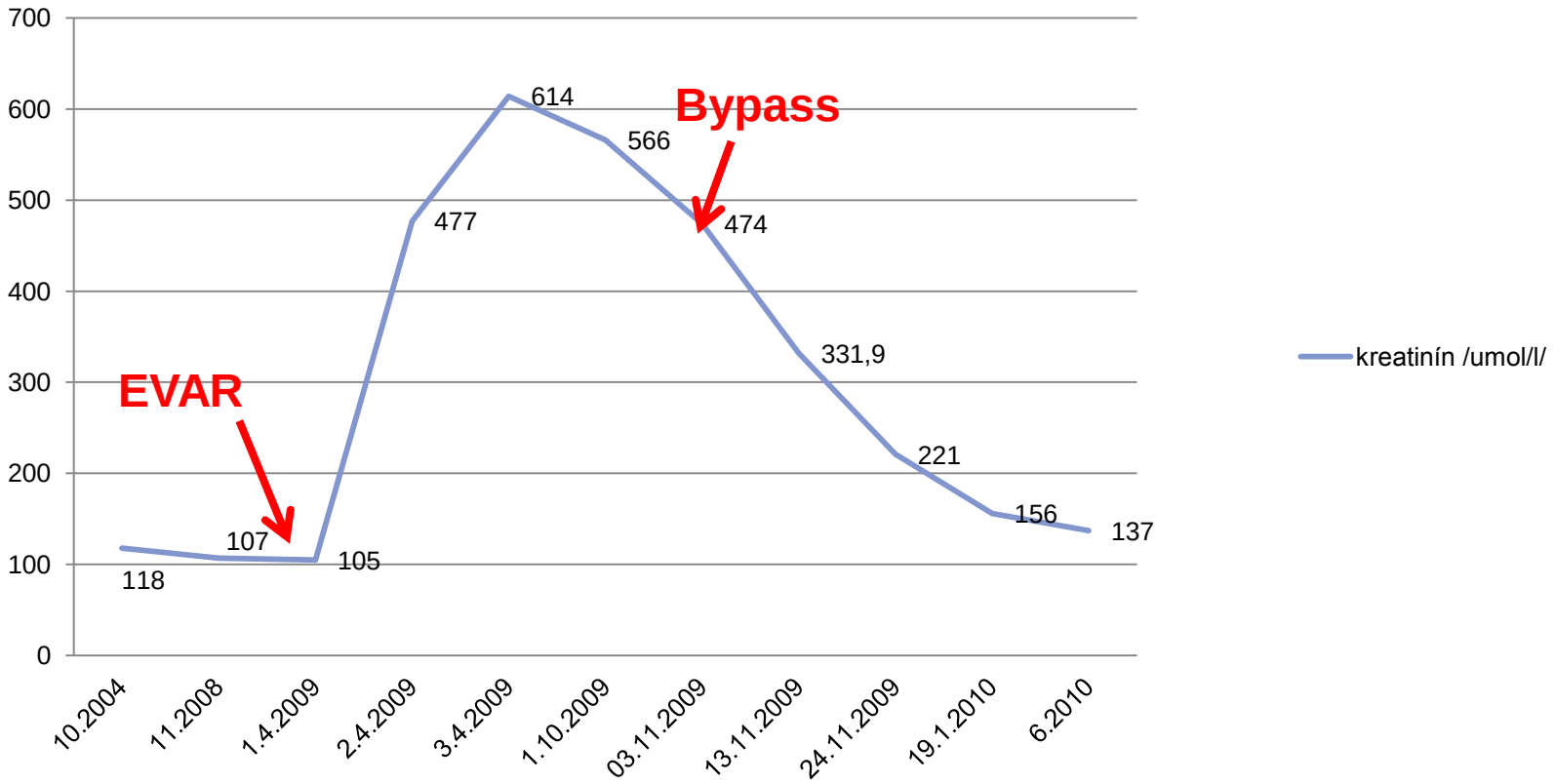

NephroCare
Fresenius Medical Care's Way of Caring

Ischemická nefropatia

- Parciálna alebo kompletná obštrukcia renálnej artérie
- Zúženie renálnej artérie, cholesterolový mikroembilizačný sy, embólia AR, trombóza AR

❖Chronická ischemizácia obličiek – kolaterály
❖Modifikácia **funkcií** obl. v závislosti od dodávky kyslíka
❖Pokles transportnej aktivity epiteliálnych bb
❖**Štrukturálne** zmeny – zmenšenie epiteliálnych bb

Po prekročení 4 hod „teplej ischémie„ sa spravidla revaskularizácia považuje za dubióznu

Záver

- Vo svetovej literatúre sa sporadicky objavujú informácie o obnovení prietoku krvi obličkami/obličkou s následnou obnovou jej funkcie s odstupom dní až týždňov
- Zvyčajne je vystopovateľná predchádzajúca chronická ischemizácia obličky
- Náš prípade je zvláštny
  - náhlym začiatkom bez preukázanej predchádzajúcej chronickej ischemizácie obličiek /aj keď neúplná obštrukcia – pretrvávanie slabého venózneho signálu v parenchýme, ktorý však mohol byť aj arteriálnym/
  - Dlhým trvaním ischémie
- Treba **VŽDY** zvažovať možnosť revaskularizačnej liečby pri uzáveroch renálnych tepien
- T.č. má pacient dobre fungujúcu ľavú obličku, 6/2011 kreat 94 umol/l s GFR MDRD 72 ml/min, TK 120/70 mmHg pri 2 antihypertenzívach

Poďakovanie za spoluprácu

MUDr. Vulev Ivan, PhD Odd diagnostiky a intervenčnej radiológie NUSCh

MUDr Maďarič Juraj, PhD Oddelenie všeobecnej kardiológie NUSCh

Prof. MUDr Šefránek Vladimír, PhD Oddelenie cievnej chirurgie NUSCh

ĎAKUJEM ZA POZORNOSŤ